



Telemis s.a.
Avenue Athena, 2
B-1348 Louvain-la-Neuve

URGENT – AVIS DE SECURITE
Telemis-Medical Software
Reference FSN 25512

Date : 14 décembre 2020

Destinataires de ce document

Ce document s'adresse à tous les utilisateurs des logiciels Telemis-Medical, et prioritairement aux responsables de la radiologie, du PACS et de l'informatique.

Sujet

Telemis a récemment découvert un problème avec la fonctionnalité mammo/tomo qui peut potentiellement entraîner un mauvais affichage de la barre de navigation (track bar) tomo.

Ce problème pourrait affecter la sécurité des patients. Veuillez vous assurer que tous les utilisateurs potentiels dans votre établissement ont lu cet avertissement de sécurité et les recommandations y relatives.

Aucun incident impactant un patient n'a été constaté à ce jour.

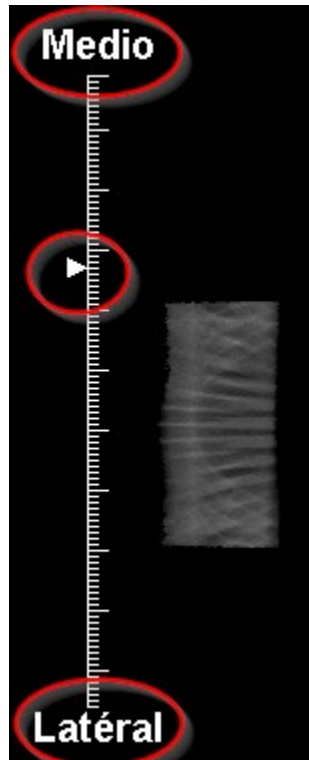
Systèmes impactés

Tous les sites avec TM-Mammo utilisant des images de tomographie avec les vues affectées, depuis la version 4.80 jusqu'à la version 4.95-u00.3 incluse, sont potentiellement impactés.

Description du problème, situations dans lesquelles il peut se produire, et conséquences possibles

Problème 1: problème de latéralité

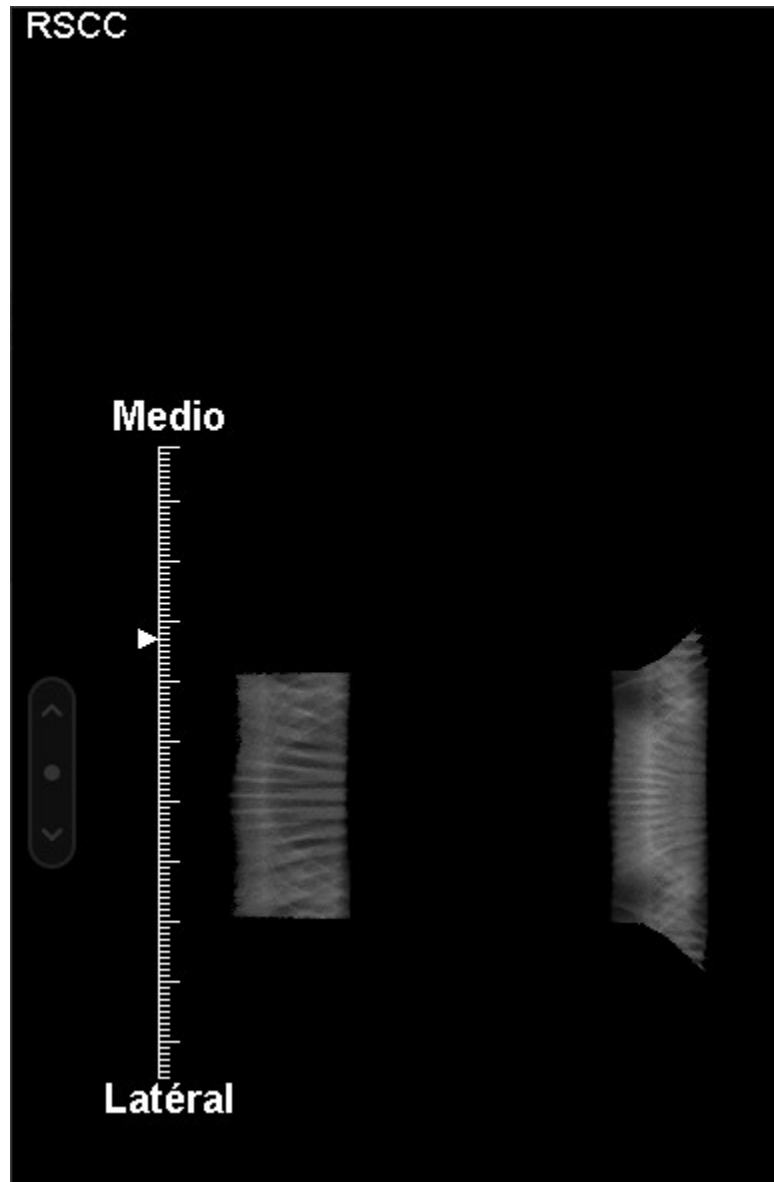
La position de l'image par rapport aux indicateurs de latéralité de la barre de navigation peut être inversée. Par exemple, le curseur peut être situé sur le côté «médio» tandis que l'image est en fait sur le côté «latéral».



Ce problème a été détecté sur les vues ML, MLO

Problème 2: barre de navigation ML pour CC


Si une série CC tomo contient l'attribut « View Modifier Code Sequence » (0054,0222), elle peut être détectée comme ayant une vue ML. Voir l'exemple ci-dessous (la barre de navigation affiche Medio-Lateral au lieu de Cranio-Caudal):



Note: dans ce cas, l'indexName dans la base de données est «RSCC» («S» est le Viewer Modifier Code). Il doit être RCC pour que la barre de navigation soit correcte.

Problème 3: indicateur de vue trompeur

L'indicateur de vue ne différencie pas la direction de la vue, par exemple MLO et LMO utilisent tous les deux la même étiquette «MLO» (idem pour ML / LM et CC / FB).



Risque médical

Ces trois problèmes pourraient prêter à confusion chez les utilisateurs et pourraient donc avoir un impact sur la santé du patient car le diagnostic pourrait être faussé à cause des indicateurs de latéralité.

Précautions à prendre

La correction sera disponible avec un patch logiciel prévu en décembre 2020.

En attendant, les utilisateurs doivent faire preuve de vigilance et redoubler d'attention lors de la visualisation de telles images de tomographie. L'ordre d'affichage est généralement CC gauche/ CC droite/ MLO gauche/ Tomosynthèse gauche/ MLO droite/ TMS droite, mais il existe des protocoles de travail différents.

Dans tous les cas, il est impératif de disposer des 2 incidences de base à marquage univoque.

Action corrective

Dès que le correctif sera disponible, votre installation *Telemis-Medical* sera mise à jour sans frais, et vous en serez bien sûr informés.

Soyez assurés que les ingénieurs en développement de Telemis mettent tout en œuvre pour corriger ce problème au plus vite. Il s'agit là de notre principale priorité.

Pour toute question, n'hésitez pas à contacter notre service après-vente au numéro suivant:

- Belgique: +32 10 48 00 18
- France: +33 534 273 840
- Suisse (français): +41 215 88 06 01
- Suisse (italien): +41 215 30 94 94
- Italie: +39 011 739 00 91
- Lettonie: +371 66 16 30 85

Telemis confirme que les autorités réglementaires concernées ont été informées de cet avis de sécurité.

Jean-Claude Spelte
Responsable Qualité
jcs@telemis.com

Damien Martinquet
Head of Support Services
dm@telemis.com